دراسة تعبيريّة البروتين Ki-67 في المراحل التطورية للسرطان البشروي شائك الخلايا المستحدث عند الهامستر

عامر طقم* أحمد المنديلي**

الملخص

خلفية البحث وهدفه: يعد تكاثر الخلايا غير الطبيعي مؤشراً على تكون الأورام، ويعد بروتين Ki-67 مرتبطاً بشكل وثيق مع تكاثر الخلية، ويستخدم في التشريح المرضي كمشعر تكاثر لتحديد نسبة نمو الخلايا في الأورام البشرية. ويهدف هذا البحث الى إثبات وجود وتوضع ونمط التكاثر الخلوي في الدرجات التطورية النسيجية المختلفة للسرطان البشروي الفموي شائك الخلايا وفي البشرة الفموية الطبيعية باستخدام الجسم المضاد لبروتين Ki-67.

المواد و الطرائق : تألفت العينة من مجموعتين الأولى 20 هامستراً مع تطبيق المادة المسرطنة DMBA في الجيب الخدي والثانية 5 هامسترات من دون تطبيق أي مادة مسرطنة (عينة شاهدة)، وأخذت الخزعات من الجيب الخدي المسرطن للمجموعة الأولى بفواصل زمنية ومن الجيب الخدي السليم للمجموعة الثانية الشاهدة التي لوَنت تقليديا" الهيماتوكسيلين _ إيوزين ومناعياً بالضد متعدد النسيلة لمشعر الانقسام الخلوي Ki-67.

النتائج: اقتصر مشعر تلون Ki-67 فقط في الطبقة القاعدية من البشرة الفموية الطبيعية بينما ازدادت التعبيرية الإيجابية مع ازدياد تقدم تطور السرطان ، وانتشرت إلى الطبقات فوق القاعدية وحتى كامل طبقات البشرة في سوء التصنع الشديد ، إذ وجدت فروق دالة إحصائياً بين الدرجات الثانية والثالثة من سوء التصنع البشروي والبشرة الفموية الطبيعية.

الخلاصة : أظهرت هذه الدراسة أن وجود وموقع تعبيرية الجسم المضاد لل Ki-67 في الخلايا المتكاثرة من طبقات سوء التصنع البشروي الفموي قد يكون مفيداً في تصنيف درجات سوء التصنع. مشعر تلون Ki-67 يزداد في الحالات العالية الخطورة مقارنة بالحالات منخفضة الخطورة.

الكلمات المفتاحية : السرطان البشروي شائك الخلايا ، مشعر تلون Ki-67 ، الهامستر

* طالب دكتوراه في قسم النسج والتشريح المرضي بكلية طب الأسنان جامعة دمشق

** أستاذ في قسم النسج والتشريح المرضي بكلية طب الأسنان جامعة دمشق

A study of Ki-67 protein expression in the developmental stages of hamster-induced squamous cell carcinoma

Amer Takkem* **Ahmad ALmanadili****

Abstract

Background & Aim : That abnormal cell proliferation appears to be a may be a predictor of tumor genesis, The Ki-67 protein is closely linked to cell proliferation and is used in pathogenesis as a marker to determine cell growth in human tumors The aim of this study to demonstrate the presence, location and pattern of cell proliferation in different histological grades of oral squamous cell carcinoma and normal oral epithelium (NOE) using an antibody directed against the Ki-67 antigen.

Materials & Methods:

The sample consisted of two groups, the first 20 hamsters with the carcinogenic substance DMBA applied in the cheek sinus, and the second 5 hamsters without applying any carcinogenic substance (control sample), and biopsies were taken from the carcinogenic cheek sinus of the first group at intervals and from the healthy cheek sinus of the second control group, which was stained Conventionally, hematoxylin-eosin and immunoglobulin by a polyclonal antibody to the Ki-67 cell division marker.

Results: Ki-67 labeling Index (LI) was restricted to the basal of the normal oral epithelium whereas Ki-67 positive cells in oral epithelial dysplasia (OED) were located in the basal, suprabasal and spinous layers. Ki-67 LI is increased in high risk cases than the low risk cases of OED, Statistical analysis indicate significant differences between the (Ki-67 LI) in grade II-III of (OED) and normal oral epithelium.

Conclusion: This study showed that presence, location expression Ki-67 antibody in proliferating cell distribution in the layers of oral epithelial dysplasias may provide useful information to evaluate the grading of OED. Ki-67 LI increased in high risk cases than low risk cases of OED

Keywords : Oral squamous cell carcinoma (OSCC), Ki-67 LI, hamster.

* PHD student at oral pathology department of faculty of dentistry Damascus university

** professor at oral pathology department of faculty of dentistry –Damascus university.

المقدمة :

تعتبر الخلية هي الوحدة الأساسية الوظيفية والهيكلية في الجسم، إن تكاثر الخلايا هو عملية بيولوجية ذات أهمية حيوية لجميع الكائنات الحية.(P:453,Pardee, 1989)

يعتقد أن السيطرة على عملية تكاثر الخلايا قد فُقدت في السرطان، وقد أفادت العديد من الدراسات السابقة بأن تكاثر الخلايا غير الطبيعي قد يكون مؤشراً على تكون الأورام (Tumuluri et al., 2002,P:842) , (Bacchi and Gown, 1993,765).

إن تطور السرطان هو تعاقب لأحداث معقدة وعملية متعددة الخطوات حيث تقوم مورثات الخلايا السرطانية (genomes) بالحصول على أليلات بديلة من الجينات المسببة للورم، وغيرها من الجينات التي تتحكم ، بشكل مباشر أو غير مباشر في تكاثر الخلايا (Hahn and , Weinberg, 2002, P1020).

تعتبر سرطانات الفم المشكلة الصحية الكبرى في العديد من مناطق العالم ، خاصة في القارات المتطورة ، حيث يتم اكتشاف ثلاثة ملايين إصابة جديدة في العالم كل سنة ، وتتنبأ منظمة الصحة العالمية بزيادة أعداد المصابين بالسرطان الفموي خلال السنوات العشر القادمة ، حيث تشكل هذه السرطانات 2–3 % من كامل الخباثات الموجودة في الجسم (Padayachee et al., 2012). وهناك نسبة كبيرة من سرطان الفم 80% من الحالات تتطور من الآفات قبيل سرطانية مثل الطلاوة والتليف تحت المخاطية الفموية، يبقى الفحص المجهري للنسيج المعيار الذهبي لتشخيص وتحديد الآفات الفموية الخبيثة (Reibel, 43، 2003).

إن التغييرات على المستوى الجزيئي في الآفة تحدث قبل التغيرات السريرية والتشريحية المرضية. وتحديد الخطورة العالية للآفات محتملة الخباثة للفم والتدخل في مراحل ما قبل السرطان يمكن أن يشكل أحد المفاتيح للحد من الوفيات والإمراضية وتكاليف العلاج المرتبطة بسرطان الفم (721, Mehrotra et al., 2006,).

سوء التصنع البشروي Dysplasia وُضع من قبل Reagon في عام 1985م للدلالة على الخلايا التي تتوسف من آفات عنق الرحم والتي تنذر بالتغيرات ما قبل السرطانيّة، وقام بتعريفه على أنّه آفة ما قبل سرطانية في البشرات الشائكة المطبّقة تتظاهر بالشذوذات الخلويّة وفقدان النضج والطبق الطبيعيين (Pindborg et al., 1977, 789 ,).

لا يرتبط مصطلح سوء التصنّع البشروي الفموي بمظهر سريري محدّد، لكن غالباً ما يعتبره الباحثون أنّه الانعكاس النسيجي لكل من الطلاوة البيضاء Leukoplakia والطلاوة الحمراء Erythroplakia ، كما أنّه يُشاهد دائماً في المخاطية الفمويّة المجاورة للسرطان شائك الخلايا الفموي. وكما هي الحال في معظم الآفات البيضاء ينتج اللون السريري عن طبقة الكيراتين السطحيّة المُتسمكة والتي تبدو باللون الأبيض (Jaber et al., 2003, 74,).

يمكن تحديد النشاط التكاثري لأي نسيج أو ورم بواسطة معدل نموه باستخدام الأجسام المضادة الموجهة ضد مستضدات معينة مما يسمح بالتحليل المتزامن لتكاثر الخلايا والأنسجة (Birajdar et al., 2014, 653).

ومن أكثر الواسمات المناعية الكيميائية النسيجية الشائعة المستخدمة لدراسة تكاثر الخلايا هو مستضد Ki-67 (Tumuluri et al., 2002 ,971,).

إن ki-67 هو بروتين نووي بشري مرتبط بدورة الخلية يوجد في المنطقة بين الصبغيات . يرتبط بشكل وثيق مع تكاثر الخلية ويستخدم في التشريح المرضي كمشعر تكاثر لتحديد نسبة نمو الخلايا في الأورام البشرية (Schlüter et al., 32 1993,).

أول من قام بالتعرُّف على ضد الـ Ki-67 هو Geredes وزملائه في العام 1983م باستخدام أضداد فأريّة وحيدة النسيلة تمّ توليدُها من خِلال تمنيع immunizing الفئران بنوى سلالة خلويّة مأخوذة من لمفوما هودجكن، وقد تمّ اشتقاق اسم البروتين من اسم المدينة التي اكتُشف فيها وهي مدينة كيل Kiel ومن رقم السُلالة الأصليَّة التي نمت في الطبق رقم 67 في المختبر وقد اقترحوا أنه يمكن استخدامه كواسم للتكاثر الخلوي (Gerdes et al., 1983) ، (Ross and Hall, 1995).

وهو بروتين أساسي ضخم يتكون من ببتيدات بأوزان جزيئية من 345–395 كيلودالتون والتي تم اكتشافها داخل الأنوية وجين هذا البروتين يتوضع على الصبغي 10q25 (, Karabulut et al., 1995, 789).

إن نصف العمر المقدر لمستضد الـ ki-67 هو 60–90 دقيقة . تبدأ تعبيرية المستضد ki-67 في الطور Sمن الانقسام ويزداد بشكل تدريجي في هذا الطور والطور G2 حتى يصل لمستوى مستقر في الانقسام. بعد انقسام الخلية تعود الخليتين الى الطور G1 مع تناقص لمستويات مستضد الـ ki-67 بشكل سريع ضمن هذا الطور (Liu and Klein-Szanto, 2000) ، (Meer et al., 2003, 652)

وقد تبين في الآونة الأخيرة أن جين Ki-67 له تعبيرية عالية في نوى الخلايا البشروية من الآفات الفموية قبيل خبيثة والآفات الخبيثة (Vieira et al., 2008, 98).

الهدف من البحث :

1_ تحري وجود ونمط انتشار التكاثر الخلوي في عينات مختلفة من درجات السرطان شائك الخلايا الفموي وفي العينات البشرة الفموية الطبيعية باستخدام مشعر Ki-67 .

2_ مقارنة تعبيرية مشعر الKi-67 بين العينة الشاهدة ودرجات الإصابة من سوء التصنع الفموي البشروي وبين درجات الإصابة نفسها.

مواد البحث وطرائقه:

تألفت عينة البحث من 25 عينة، وهذه العينات قد أخذت من الجيب الخدي للهامستر وتم تلوينها تقليديا" ب H&E وبالملون المناعي ki-67 وتم تقسيم العينات لمجموعتين:

1_ 5عينات من جيب خدي لهامستر طبيعي. (عينة شاهدة)

2_ 20 عينة مأخوذة من الجيب الخدي للهامستر مع تطبيق المادة المسرطنة DMBA[1]. (مجموعة الدراسة)

تمت التضحية بحيوانات عينة الدراسة على مجموعات من 5 هامسترات وبفترات زمنية (5 هامسترات بعد اسبوعين من تطبيق الـ DMBA – 5هامسترات بعد 6 أسابيع–5 هامسترات بعد 10 أسابيع – 5 هامسترات بعد 14 أسبوعاً)

تم إدماج العينات في قالب من البارافين تمهيدا لقطعها ودراستها تحت المجهر.

طريقة العمل :

طريقة تحضير الشرائح:

1– يثبّت القالب الشمعي على المبشرة النسيجيّة، ويقطع بسماكة 4 ميكرون.

2– توضع المقاطع البارفينيّة في محم مائي 40˚.

3– توضع على الشرائح الزجاجية.

4– توضع الشرائح الزجاجية على سخان.

التلوين بالإيوزين والهيماتوكسيلين: توضع الشرائح في حمّامين من الإكزيلول 2 د، ثم الوضع في الكحول المطلق،

[1] DMBA: 7,12-Dimethylbenz[a]anthracene
مادة مسرطنة تستخدم لاستحداث السرطان في التجارب على حيوانات التجربة

ثمّ الكحول 95%، ثم 70%،50% لمدة 2 د لكل حمّام. بعدها يتم الغسل في الماء وتوضع في الهيماتوكسيلين بضع دقائق ثمّ تُغسل، ثمّ توضع في الايوزين 1– 1،5 د، تغسل بالماء، ثمّ توضع في حمامات الكحول والإكزيلول المتعاقبة وبعدها يتم الستر باستخدام بلسم كندا.

التلوين المناعي: بعد القطع بالمبشرة النسيجيّة يتم تسخين السلايدات في فرن ˚65 لمدّة ساعة، ثمّ يتم الوضع في الإكزيلول والإيتانول ثمّ المحلول الدارئ. توضع السلّات الحاوية على السلايدات والمحلول المظهر للمستضد في المايكرويف بدرجة حرارة 125° ثم 90°. تترك السلايدات لتبرد بدرجة حرارة الغرفة. تزال السلايدات وتغسل بالمحلول الدارئ. توضع السلايدات في البيروكسيداز لمدة 5 د. تغسل السلايدات بالمحلول الدارئ 3 مرّات ثمّ يتم وضع الضد الأولي (Primary Antibody) لمدّة 45 د ، استخدم الضد الأولي

Ki-67 antibody من شركة Bio-SB. ثم تغسل 3 مرّات بالمحلول الدارئ، يغطى النسيج بـ HRP لمدة 45 د، والغسل بالمحلول الدارئ ، ثم يُحضَّر الـ chromogen ويُطبّق على النسيج 10 د وتغسل السلايدات بالماء المقطّر 5 مرات، بعدها تلوّن السلايدات بالهيماتوكسيلين.

طرائق دراسة الشرائح النسيجيّة:

العينة الشاهدة: تم فحص شرائح العينة الشاهدة الملونة ب Ki-67 بالمجهر الضوئي بهدف التّعرف على كيفيّة ظهور تعبيريّة الملون في الخلايا الطبيعية المتكاثرة، ووجد أن معظم هذه الخلايا تبدي تعبيريّة نووية للملون.

لذا وبالاستناد إلى دراسات سابقة اعتبرت كل خلية تبدي تعبيرية نوويّة هي خلية في مرحلة الانقسام والتكاثر (Takeda et al., 2006, 87).

العينات من مجموعة الدراسة :

تم فحص الشرائح الملوّنة ب Ki-67 بالمجهر الضوئي وفق المجموعات الثلاثة المقسّمة مسبقاً اعتماداً على التلوين بالهيماتوكسيلين أيوزين. دُرست خمس ساحات نسيجيّة من كل محضّر على العدسة 40X

تم إحصاء عدد الخلايا يدوياً التي تبدي تعبيريّة نووية لل Ki-67 في الطبقات النسيجية من سوء التصنع الفموي، وبعد الانتهاء من عدّ الخلايا للساحات الخمس المدروسة من كل محضّر يتمّ وضع الأعداد الناتجة ضمن الحقل المناسب لها في جداول مصممّة على برنامج Microsoft Excel.

اعتُبر أنّ نسبة الخلايا في كلّ محضّر هي متوسط نسبتها في الساحات الخمس المدروسة.

الطرائق الاحصائيّة:

تمّ استخدام برنامج SPSS v.19 لتحليل البيانات التي حصلنا عليها إحصائيّاً، كما استعنّا ببرنامج (MS Excel 2010) لإنجاز الرسوم البيانيّة، وبرنامج G*power لحساب حجم العينة، كما تم اجراء اختبار تحليل One-Way-Anova، حيث صيغت الفرضيّات التي يختبرها بالشكل التالي: فرضية العدم H0 : العيّنات المدروسة تعود إلى المجتمع نفسه، أي لايوجد فرق معنوي بين العيّنات أو لا توجد فروق معنوية بين متوسّطات المجموعات.

الفرضية البديلة H1: العيّنات المدروسة تعود إلى مجتمعات مختلفة، أي يوجد فرق معنوي بين العيّنات أو توجد فروق معنويّة بين متوسّطات المجموعات.

وفي حال وجود فروق، نجري اختبار توكي Tukey لدراسة الفروق بين كل مجموعتين مثنى مثنى.

النتائج :

العينة الشاهدة :

أبدى تلون بمشعر Ki-67 تعبيرية نووية في الخلايا المتكاثرة ،حيث أبدت جميع العينات تعبيرية إيجابية للـ Ki-67 وتوزعت التعبيرية الإيجابية في مجموعة من نوى الخلايا القاعدية فقط ، حيث تعتبر الطبقة المولدة للخلايا. كما في الصورة (1) .

الصورة (1): يوضح توزع وتوضع التعبيرية النووية لواسم الKi-67 في البشرة الفموية الطبيعية ضمن الطبقة القاعديةX400.

العينات في مجموعة الدراسة:

أظهر التلون المناعي لل Ki-67 في عينات الأسبوعين تعبيرية إيجابية نووية توزعت في خلايا الطبقة القاعدية وبعض خلايا الطبقة فوق القاعدية كما في الصورة 2 الشكل a.

أما في عينات الـ 6 أسابيع توزعت التعبيرية الإيجابية النووية في خلايا الطبقة القاعدية وخلايا الطبقة فوق القاعدية وبعض خلايا الطبقة الشائكة كما في الصورة 2 الشكل b.

وفي عينات الـ 10 أسابيع توزعت التعبيرية الإيجابية النووية في خلايا الطبقة القاعدية والطبقة فوق القاعدية والطبقة الشائكة والطبقة الحبيبية كما في الصورة 3 .

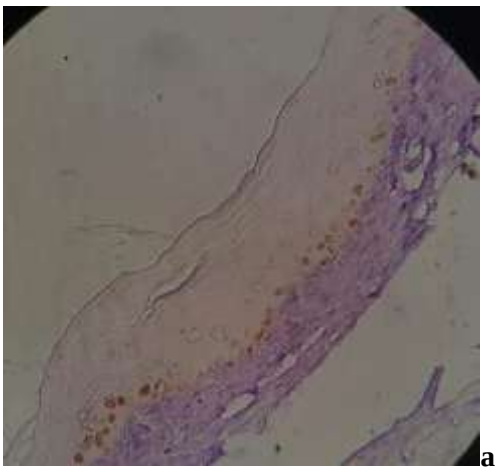

a

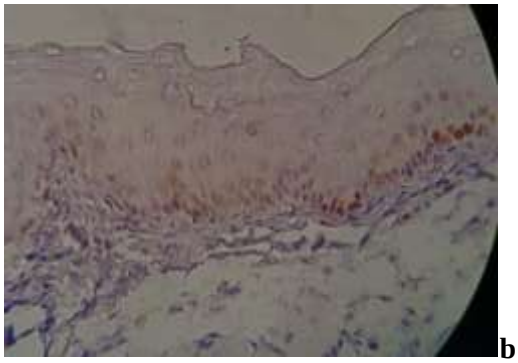

b

الصورة (2): يوضح الشكل a توزع وتوضع التعبيرية النووية لواسم الKi-67 في مجموعة الاسبوعين ضمن الطبقة القاعدية وبعض خلايا الطبقة فوق القاعدية.
أما الشكل b يوضح توزع وتوضع التعبيرية النووية لواسم الKi-67 في مجموعة الـ6 أسابيع ضمن الطبقة القاعدية وخلايا الطبقة فوق القاعدية وبعض خلايا الطبقة الشائكة.X400

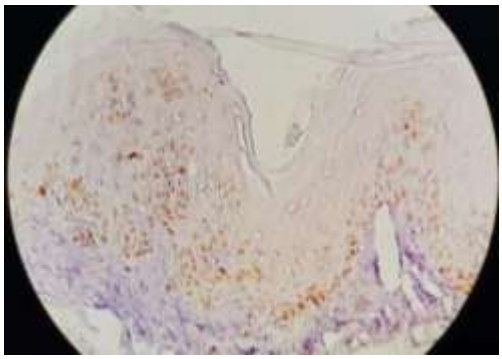

الصورة (3): يوضح الشكل a توزع تعبيرية البروتين Ki-67 في كامل طبقات البشرة في عينات الأسبوع العاشر .X400

وفي عينات الـ 14 أسبوعا توزعت التعبيرية في خلايا الجزر السرطانية حول كرات التقرن وفي كامل طبقات البشرة. الصورة 4.

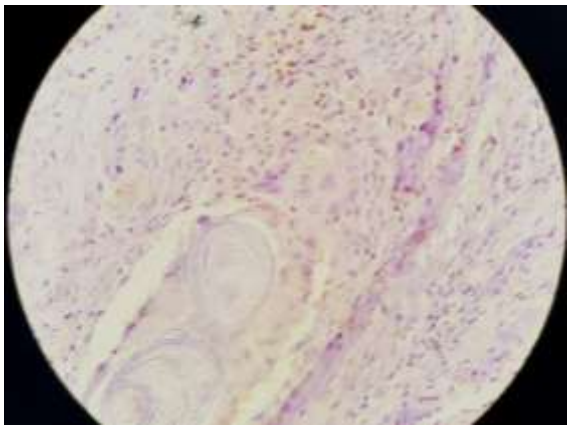

الصورة 4 : توزع تعبيرية الـ Ki-67 في الجزر الورمية في النسيج الضام.X400

تم حساب مقدار تعبيرية ال Ki-67 لكل خزعة من الخزعات النسيجية المدروسة في عينة البحث وفقاً للمتوسط الحسابي المدروس.

يوضح الجدول (1) أهم الإحصاءات الوصفية لنسبة التعبيرية النووية لل Ki-67 في كل العينات المدروسة.

الجدول (1) : مقدار تعبيرية Ki-67 في مجموعات الدراسة

نوع العينة	عدد الخزعات النسيجية	المتوسط الحسابي	الانحراف المعياري	الحد الأدنى	الحد الأعلى
البشرة الفموية الطبيعية (العينة الشاهدة)	5	10.60	3.65	5	15
عينة الدراسة بعد اسبوعين	5	14.20	3.19	10	18
عينة الدراسة بعد 6 اسابيع	5	16.60	2.88	13	20
عينة الدراسة بعد 10 اسابيع	5	32.40	10.06	25	50
عينة الدراسة بعد 14 أسبوع	5	37.40	14.01	25	55

وللتحقق من وجود فروق ذات دلالة إحصائية في نسبة التعبيرية النووية مابين مجموعات المدروسة، نجري اختبار تحليل التباين One-way ANOVA ونحصل على النتائج التالية في الجدول 2:

الجدول (2): نتيجة اختبار التحقّق من فروق المتوسّطات

نتيجة اختبار تحليل التباين One-way ANOVA لمتوسط نسب التعبيرية النووية لمشعر Ki-67		
قيمة f المحسوبة	قيمة مستوى الدلالة	دلالة الفروق
15.807	0.000	توجد فروق دالة

من نتائج الاختبار نرى وبثقة 95%، وجود فروق ذات دلالة إحصائية في قيمة تعبيرية مشعر Ki-67 بين المجموعات المدروسة، ولدراسة هذه الفروق بمزيد من التفصيل، نقارن بين كل مجموعتين باستخدام اختبار **Bonferroni** كما يوضح الجدول 3.

الجدول 3 : نتائج اختبار المقارنة بطريقة Bonferroni

المتغير المدروس = نسبة تعبيرية البروتين Ki-67						
المجموعة المدروسة	**الفترة الزمنية المدروسة (I)**	**الفترة الزمنية المدروسة (J)**	**الفرق بين المتوسطين (I-J)**	**الخطأ المعياري للفرق**	**قيمة مستوى الدلالة**	**دلالة الفروق**
تطبيق المادّة المسرطنة	بعد أسبوعين اثنين	بعد ستة أسابيع	-30.60	9.02	0.022	**توجد فروق دالة**
		بعد عشرة أسابيع	-47.40	9.02	0.000	**توجد فروق دالة**
		بعد أربعة عشر أسبوعاً	-17.00	9.02	0.466	لا توجد فروق دالة
	بعد ستة أسابيع	بعد عشرة أسابيع	-16.80	9.02	0.485	لا توجد فروق دالة
		بعد أربعة عشر أسبوعاً	13.60	9.02	0.906	لا توجد فروق دالة
	بعد عشرة أسابيع	بعد أربعة عشر أسبوعاً	30.40	9.02	0.023	**توجد فروق دالة**

يتضح من نتائج الاختبار وبثقة 95% وجود فروق ذات دلالة إحصائية في نسب التعبيرية النووية لمشعر ال Ki-67 بين كل من درجات الاصابة مثنى مثنى.

المناقشة :

يتكون الغشاء المخاطي للفم من بشرة رصفية مطبقة، هذا التطبق هو نتيجة لتكاثر الخلايا والتمايز المتتابع (Jones, 634, 1997).

التكاثر هو من خصائص الخلايا المولدة في الطبقة القاعدية للبشرة الرصفية المطبقة، ويبدأ التمايز عندما تنفصل الخلايا المقسمة عن القالب الخارج الخلوي، وعندما تنضج الخلايا المنقسمة، يتم دفعها نحو السطح الخارجي عن طريق الضغط المتولد من تكاثر الخلايا في الطبقة القاعدية (Watt, 1998).

يتم التحكم بالتكاثر والتمايز عن طريق عوامل Paracrine و autocrine تتولد عن طريق الخلايا الكيراتينية Keratinocytes والسيتوكينات وعوامل النمو التي تنشأ من النسيج الضام الاساسي وعوامل جهازية أخرى (Tomic-Canic et al., 1996).

تكاثر الخلايا هو عملية بيولوجية حيوية وهو أحد العوامل الهامة والمساعدة في تصنيف الأورام نسيجياً ويعتبر مؤشراً محتمل لاستجابة الورم للعلاج والنكس، وقد أفادت العديد من الدراسات بأن تكاثر الخلايا غير الطبيعي قد يكون مؤشراً للتكون الورمي (Bacchi and 431, Gown, 1993).

يتم استخدام العديد من الواسمات المناعية للكشف عن التكاثر الخلوي ويعتبر Ki-67 من أكثر الواسمات المتوفرة والموثوقة في دراسة التكاثر الخلوي.

إن التلوين المناعي بالجسم المضاد للـ Ki-67 معروف بشكل جيد كطريقة سريعة وفعالة لتقييم أجزاء النمو في الأنواع المختلفة من الأورام بسبب أنماط تفاعله المميزة التي تقتصر فقط على الخلايا المتكاثرة (Brown and ,1451, Gatter, 1990).

من الناحية النسيجية فإن غالبية سرطان الفم هو سرطان شائك الخلايا الفموي، ويُعتقد ان هذا السرطان يتطور من آفات سوء تصنع قبيل سرطانية precancerous dysplastic ونادراً ما يتطور مباشرةً من ظهارة طبيعية (905, Garant and Garant, 2003).

يعرف سوء تصنع بأنه تغيرات فيزيائية مرئية على مستوى الخلوي Atypia وعلى مستوى الأنسجة (خلل تنسج) Dysplasia وهذه التغيرات ذات صلة بالتشخيص والإنذار ويتم تحديدها كتغيرات قبيل سرطانية (سابقة للسرطان) (,65, Tabor et al., 2003).

تهدف دراستنا إلى دراسة وتفسير العلاقة بين تلوين مشعر Ki-67 مع الدرجات النسيجية المختلفة لسوء التصنع البشروي الفموي ومقارنتها مع تعبيرية هذا المشعر بالبشرة الفموية الطبيعية.

وقد وجدنا في دراستنا أن تعبيرية ال Ki-67 في جميع عينات البشرة الفموية الطبيعية تقتصر فقط على الطبقة القاعدية.

وفي دراسة سابقة وجد كل من Maerker و Bukradte علاقة بين تطور السرطانات ودرجات سوء التصنع (134, Tomic-Canic et al., 1996).

ويعتبر سوء التصنع تحول للنضج الخلوي في الظهارة وزيادة للنشاط التكاثري في الطبقات الشائكة، وقد كشفت دراستنا أن إيجابية ال Ki-67 تزداد وفقاً لزيادة النشاط التكاثري مع درجات سوء التصنع.

حيث وجد إيجابية نووية للKi-67 في الطبقة القاعدية وفوق القاعدية في مجموعة الهامسترات بعد اسبوعين من تطبيق المادة المسرطنة وزادت إلى بعض خلايا من الطبقة الشائكة في مجموعة الهامسترات بعد ستة أسابيع أما في مجموعة الهامسترات بعد 10 أسابيع فقد وجد تعبيرية Ki-67 تقريباً في جميع خلايا الطبقة الشائكة وصولاً للطبقة الحبيبية.

وجدنا فروق دالة إحصائياً عند مقارنة تعبيرية الKi-67 بين العينة الشاهدة ومجموعة الهامسترات بعد ستةوعشر أسابيع حيث قيمة P-value =0.000 ، كما وجدنا فروق دالة إحصائياً عند مقارنة درجات سوء التصنع فيما بينها.

الإستنتاجات :

يعتبر Ki-67 واسم للتكاثر الخلوي ويمكن استخدامه في تشخيص درجات سوء التصنع البشروي وهو مفيد في تشخيص علائم سوء التصنع وإنذارها.

التوصيات :

1- إجراء دراسة تضم أفات قبيل سرطانية أخرى مثل الحزاز المنبسط لمراقبة سلوك الKi-67 في تشخيص وإنذار الحالات.

2- إجراء دراسة تضم الدرجات النسيجية المختلفة لسرطان شائك الخلايا لتحري عن دور مشعر التكاثر Ki-67 في تشخيص درجات السرطان.

3- إجراء دراسة مقارنة بين تعبيرية مشعر الانقسام Ki-67 بين أفات سوء التصنع والسرطان شائك الخلايا.

References:

1- BACCHI, C. & GOWN, A. 1993. Detection of cell proliferation in tissue sections. *Brazilian journal of medical and biological research= Revista brasileira de pesquisas medicas e biologicas,* 26, 677-687.

2- BIRAJDAR, S. S., RADHIKA, M., PAREMALA, K., SUDHAKARA, M., SOUMYA, M. & GADIVAN, M. 2014. Expression of Ki-67 in normal oral epithelium, leukoplakic oral epithelium and oral squamous cell carcinoma. *Journal of oral and maxillofacial pathology: JOMFP,* 18, 169.

3- BROWN, D. & GATTER, K. 1990. Monoclonal antibody Ki-67: its use in histopathology. *Histopathology,* 17, 489-503.

4- GARANT, P. R. & GARANT, P. 2003. Oral cells and tissues.

5- GERDES, J., SCHWAB, U., LEMKE, H. & STEIN, H. 1983. Production of a mouse monoclonal antibody reactive with a human nuclear antigen associated with cell proliferation. *International journal of cancer,* 31, 13-20.

6- HAHN, W. C. & WEINBERG, R. A. 2002. Rules for making human tumor cells. *New England Journal of Medicine,* 347, 1593-1603.

7- JABER, M., PORTER, S., SPEIGHT, P., EVESON, J. & SCULLY, C. 2003. Oral epithelial dysplasia: clinical characteristics of western European residents. *Oral oncology,* 39, 589-596.

8- JONES, P. H. 1997. Epithelial stem cells. *Bioessays,* 19, 683-690.

9- KARABULUT, A., REIBEL, J., THERKILDSEN, M. H., PRAETORIUS, F., NIELSEN, H. & DABELSTEEN, E. 1995. Observer variability in the histologic assessment of oral premalignant lesions. *Journal of oral pathology & medicine,* 24, 198-200.

10- LIU, S. C. & KLEIN-SZANTO, A. 2000. Markers of proliferation in normal and leukoplakic oral epithelia. *Oral oncology,* 36, 145-151.

11- MEER, S., GALPIN, J. S., ALTINI, M., COLEMAN, H. & ALI, H. 2003. Proliferating cell nuclear antigen and Ki67 immunoreactivity in ameloblastomas. *Oral Surgery, Oral Medicine, Oral Pathology, Oral Radiology and Endodontics,* 95, 213-221.

12- MEHROTRA, R., GUPTA, A., SINGH, M. & IBRAHIM, R. 2006. Application of cytology and molecular biology in diagnosing premalignant or malignant oral lesions. *Molecular cancer,* 5, 11.

13- PADAYACHEE, S., PECK, M., DREYER, W., ALLIE, A. & AFROGHEH, A. 2012. Oral Medicine Case Book 37: case book. *South African Dental Journal,* 67, 78-80.

14- PARDEE, A. B. 1989. G1 events and regulation of cell proliferation. *Science,* 246, 603-608.

15- PINDBORG, J. J., DAFTARY, D. K. & MEHTA, F. S. 1977. A follow-up study of sixty-one oral dysplastic precancerous lesions in Indian villagers. *Oral Surgery, Oral Medicine, Oral Pathology,* 43, 383-390.

16- REIBEL, J. 2003. Prognosis of oral pre-malignant lesions: significance of clinical, histopathological, and molecular biological characteristics. *Critical Reviews in Oral Biology & Medicine,* 14, 47-62.

17- ROSS, W. & HALL, P. 1995. Ki67: from antibody to molecule to understanding? *Clinical molecular pathology,* 48, M113.
18- SCHLUTER, C., DUCHROW, M., WOHLENBERG, C., BECKER, M., KEY, G., FLAD, H.-D. & GERDES, J. 1993. The cell proliferation-associated antigen of antibody Ki-67: a very large, ubiquitous nuclear protein with numerous repeated elements, representing a new kind of cell cycle-maintaining proteins. *The Journal of cell biology,* 123, 513-522.
19- TABOR, M. P., BRAAKHUIS, B. J., VAN DER WAL, J. E., VAN DIEST, P. J., LEEMANS, C. R., BRAKENHOFF, R. H. & KUMMER, J. A. 2003. Comparative molecular and histological grading of epithelial dysplasia of the oral cavity and the oropharynx. *The Journal of pathology,* 199, 354-360.
20- TAKEDA, T., SUGIHARA, K., HIRAYAMA, Y., HIRANO, M., TANUMA, J. I. & SEMBA, I. 2006. Immunohistological evaluation of Ki-67, p63, CK19 and p53 expression in oral epithelial dysplasias. *Journal of oral pathology & medicine,* 35, 369-375.
21- TOMIC-CANIC, M., DAY, D., SAMUELS, H. H., FREEDBERG, I. M. & BLUMENBERG, M. 1996. Novel regulation of keratin gene expression by thyroid hormone and retinoid receptors. *Journal of Biological Chemistry,* 271, 1416-1423.
22- TUMULURI, V., THOMAS, G. & FRASER, I. 2002. Analysis of the Ki-67 antigen at the invasive tumour front of human oral squamous cell carcinoma. *Journal of oral pathology & medicine,* 31, 598-604.
23- VIEIRA, F. L., VIEIRA, B. J., GUIMARAES, M. A. & AARESTRUP, F. M. 2008. Cellular profile of the peritumoral inflammatory infiltrate in squamous cells carcinoma of oral mucosa: Correlation with the expression of Ki67 and histologic grading. *BMC oral health,* 8, 25.
24- WATT, F. M. 1998. Epidermal stem cells: markers, patterning and the control of stem cell fate. *Philosophical Transactions of the Royal Society B: Biological Sciences,* 353, 831-837.