

حالة مهمة لخلع ركبة خلقي ثنائي الجانب: تقرير حالة

رستم مكية*

اياد المفتي**

الملخص

خلفية البحث وهدفه: خلع الركبة الخلقي هو حالة مرضية نادرة، يتظاهر منذ الولادة بشكل فرط بسط الظنوب على الفخذ، تتنوع الآليات الإمبراضية المسببة والتبدلات المرافقة، ويعدّ العلاج الباكر المفتاح للحصول على أفضل النتائج السريرية. تسلط هذه المقالة الضوء على مقاربتنا في مشفى الاطفال الجامعي بدمشق في علاج حالة نادرة ومعقدة تأخرت في الحصول على العلاج المناسب.

تقرير الحالة: راجع مشفى الأطفال عام 2015 طفل عمره 6 سنوات يعاني من متلازمة داون وفرط بسط ركبة مهمل ثنائي الجانب، شخص شعاعياً تحت خلع ركبة خلقي درجة 2، غُولج جراحياً بتصنيع العضلة مربعة الرؤوس الفخذية المعدل، وخضع الطفل للعلاج الفيزيائي والصور الشعاعية المتكررة خلال مدّة سنة حتى استعادة المشي. الاستنتاج: يمكن الحصول على نتائج مقبولة باستخدام تصنيع العضلة مربعة الرؤوس الفخذية المعدل في الحالات المهمة من خلع الركبة الخلقي ولا سيّما غير المترافقة بغياب الرباط المتصالب الأمامي كما في حالتنا، مع التركيز على الوقاية من الاختلاطات وتدبيرها، والتشديد على أهمية العلاج الفيزيائي للحفاظ على النتائج واستعادة الوظيفة. كلمات مفتاحية: خلع الركبة الخلقي، تصنيع العضلة مربعة الرؤوس، تقاصر العضلة مربعة الرؤوس.

* أستاذ مساعد - قسم الجراحة - كلية الطب البشري - جامعة دمشق.

** مشرف جراحة عظمية - مشفى الأطفال الجامعي.

Neglect Case of Bilateral Congenital Dislocation of the Knee A Case Report

Rostom Mackieh

* Iead Al Mofti**

Abstract

Introduction: Congenital dislocation of the knee is a complex and very rare congenital deformity, which appears at the birth time as hyper extension of tibia on the femur. The early treatment is considered as a corner stone for achievement the best results. The aim of this report is to focus on our treatment approach (in Children University Hospital) of such neglected complex and rare case.

Case Report: A 6 years old boy (with Dawn syndrome) presented with bilateral hyper extended knee. The radiological examination revealed bilateral congenital subluxation of knee. He was surgically treated by modified Quadriceps plasty, and was followed up by physical therapy and periodical radiographic images, the final follow-up visit was after 1 year when the patient presented with a good functional outcome.

Conclusion: we achieved acceptable results by using modified Quadriceps plasty. attention should be paid on prevention and immediate treatment of the complication, and on early physical therapy.

Key words: Congenital dislocation of the knee, Quadriceps plasty, Quadriceps contracture.

* Associate Professor in the Department of Surgery- Faculty of Medicine- Damascus University.

** Orthopedic Surgery Supervisor - Children University Hospital.

المقدمة:

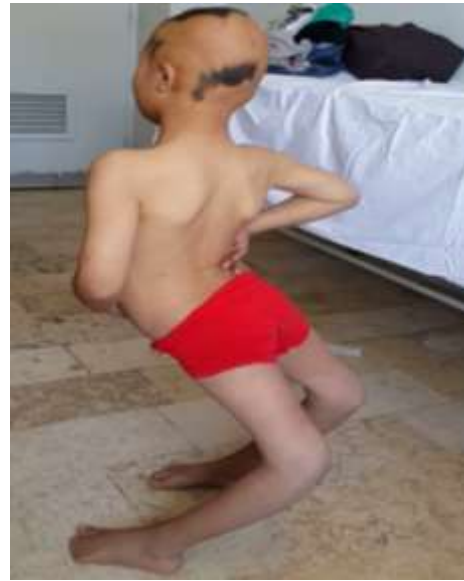قليل من الاضطرابات العضلية الهيكلية الخلقية تتظاهر بوضوح ودرامية فرط بسط الركبة¹. نشر أول وصف للحالة عام 1822 من قبل السويسري شاتيلاني Chatelaine، وهو تشوه نادر يتظاهر سريرياً بفرط بسط الظنوب على الفخذ مع صعوبة عطف الركبة².

هدفت هذه المقالة إلى توثيق خبرة مشفى الأطفال في علاج حالة مهملة من خلع الركبة الخلقى، وتقديم إضافة إلى لأدب الطبي بتسليط الضوء على مقاربتنا الخاصة لإحدى الحالات النادرة التي صادفناها.

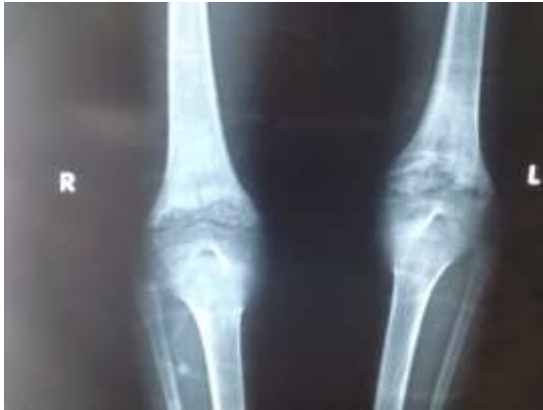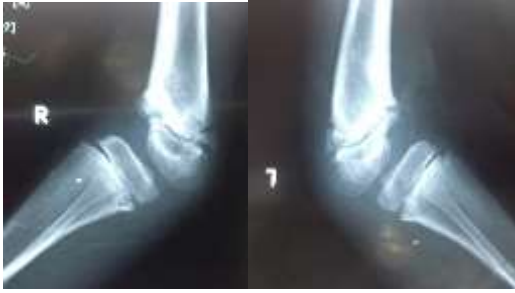تقرير الحالة:

راجع مشفى الأطفال طفل بعمر 6 سنوات يعاني من تشوه فرط بسط ركبة خلقي ثنائي الجانب فضلاً عن متلازمة داون، بالقصة المرضية تبين ولادته بصورة طبيعية في تمام الحمل دون سوابق مرضية أخرى أو جراحية أو تشوهات عظمية مرافقة.

بالفحص السريري كانت الركبتان بوضعية فرط بسط 45 درجة وتحدد حركة شبه تام نحو 10 درجات، الطفل قادر على المشي بصورة متهادية مع فرط قعس قطني معاوض ليعدل مركز الثقل من أجل التوازن كما يبين الشكل (1).

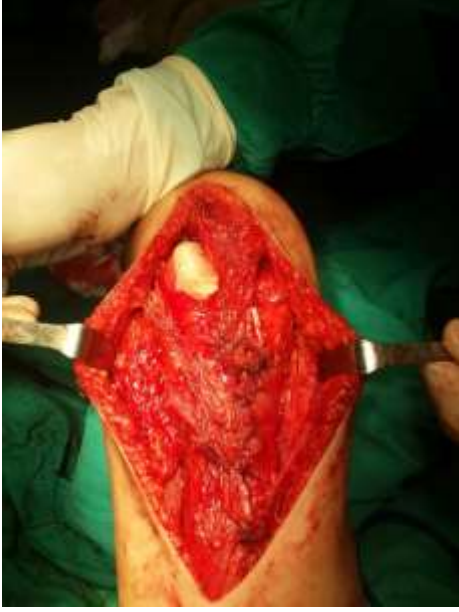**الشكل (1): مريض خلع الركبة الخلقى**

وتظهر الصورة الشعاعية تحت خلع ركبة درجة 2 وتشوه بشكل مشاش نهاية الفخذين وميلانه 45 درجة عن مستواه الأفقي الطبيعي، وضمور الداغصة، كما يظهر من الشكل (2)

**الشكل (2): صور شعاعية بسيطة تظهر تحت الخلع في الركبتين**

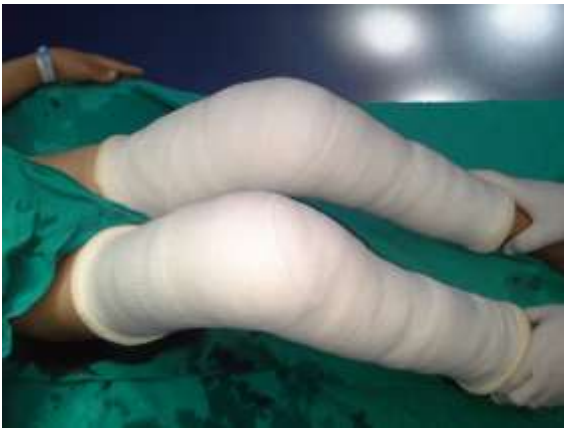وضع استئطباب العلاج الجراحي، وقُبلَ بالمشفى لاستكمال الإجراءات اللازمة.

وضعت خطة للعلاج على مرحلتين لكل ركبة على حدة تضم المرحلة الأولى الاكتفاء بالتدخل الجراحي على الأنسجة الرخوة بما يتناسب مع التبدلات المرضية الموجودة، وتأجيل التدخل على العظم بإجراء الخزوع العظمية المناسبة إلى حين الحاجة (في مرحلة ثانية) لإعطاء فرصة للمشاش المشوه لكي يعدل شكله في أثناء النمو خلال مدة المتابعة والعلاج الفيزيائي كون الطفل صغيراً ومن ثم لتخفيف الرض الجراحي.



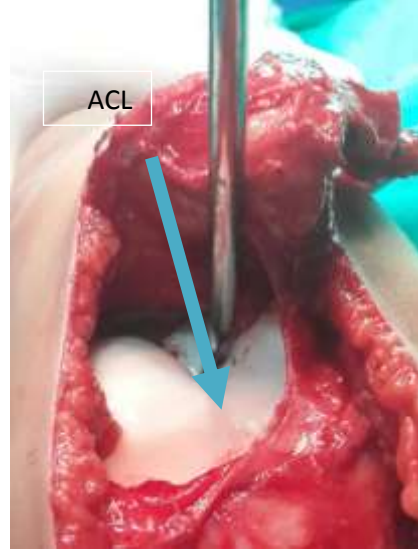
الشكل (4) خياطة العضلات المتسعنين الإنسية والوحشية مع المستقيمة الفخذية بعد رد الخلع

ووضعت جبيرة جبسية اسطوانية الشكل بوضعية عطف الركبة 45 درجة مدة أسبوعين، ثم عطف 80 درجة مدة شهر، وأجريت خطوات العمل الجراحي نفسه لإصلاح الركبة اليمنى بعد أسبوعين من العملية الأولى خلال فترة تبديل جبيرة الركبة اليسرى، ويبيّن الشكل (5) وضعية الركبتين في الجبيرة.



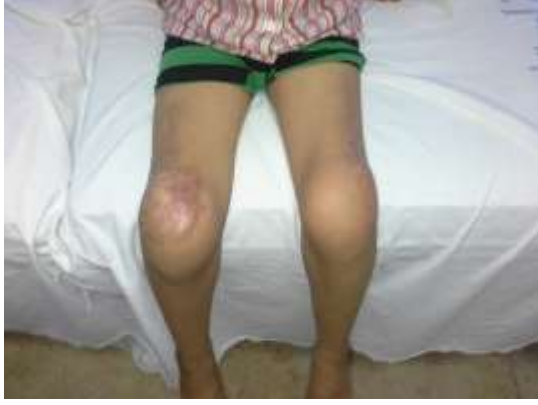الشكل (5) وضعية الركبتين في الجبيرة بعد شهر من الجراحة الأولى خلال مدة المتابعة حصل تفرز بالجرح في الركبتين مع تنخر حافات، وإنتان سطحي مرافق عولج بالضمادات

أجريت الجراحة على الركبة اليسرى أولاً بتصنيع العضلة مربعة الرؤوس الفخذية المعدل بتكنيك كالاندرا (Calandra) من خلال استخدام مدخل أمامي وحشي لتخفيف التوتر المطبق على الجلد بعد الرد والإغلاق من أجل تخفيف الندبة الحاصلة واختلاطات تفرز الجرح، ثم قُصّت العضلة المستقيمة الفخذية على شكل لسان طويل، وقُصّلت عن العضلات المتسعة المحيطة بها مع الحفاظ على ارتباط وتر العضلة المستقيمة الفخذية بالداغصة، وبعد رفع الداغصة وتحرير التصاقاتها مع الفخذ كُشِفَ مفصل الركبة حيث وجد الرباط المتصالب الأمامي سليماً، ومن ثم لم توجد حاجة للقيام بتصنيعه حسب انسل (Insall)¹، ووجد ضمور وتسطح في لقمتي الفخذ والسطح الداغصي المقابل مع داغصة مرتفعة، كما يظهر في الشكل (3).



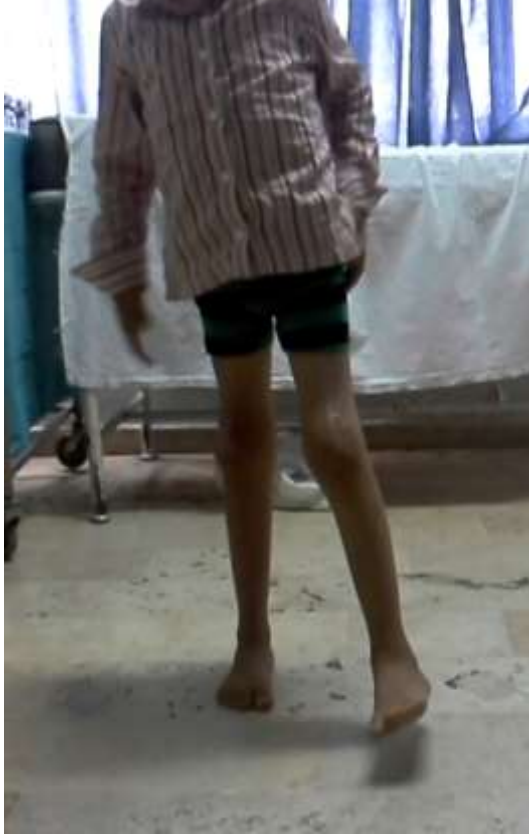الشكل (3) الداغصة مع شريحة العضلة المستقيمة الفخذية والرباط المتصالب الأمامي واللقم الفخذية

ثم تم حُرِّزَت العضلتان المتسعنتان الإنسية والوحشية، وخزَع القسم الأمامي من السبيل الحرقفي الظنبوبي مع القيام بعطف تدريجي للركبة حتى الوصول إلى التصحيح المطلوب عند 90 درجة، ثم خيِّطت العضلات عند هذه الدرجة، وجرى تحري الثباتية كما يبيّن الشكل (4)

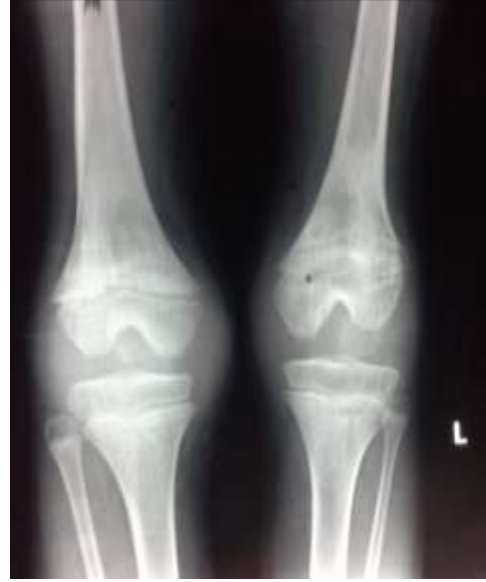

المتكررة، والصادات المناسبة، وترك ليندمل بالمقصد الثاني، استغرق اندماله مدة شهر في الركبة اليسرى وشهرين في الركبة اليمنى مع بقاء ندبة واسعة في الركبة اليمنى.

وبدأ العلاج الفيزيائي المكثف بعد اندمال الجرح، وتضمن التركيز على الحركات المنفصلة من عطف وبسط الركبة والورك في المرحلة الأولى بهدف الحفاظ على درجة العطف المكتسبة، وتمارين فاعلة متدرجة الشدة لتقوية العضلة مربعة الرؤوس الفخذية الضامرة واستعادة قوتها الباسطة، مع متابعة سريرية لمدى الحركة وثباتية مفصل الركبة ومتابعة شعاعية لحالة المشاش، كما يبين الشكل (6).



الشكل (7) المريض يثني الركبتين ويمشي بعد مرور سنة من الجراحة



الشكل (6) صور شعاعية بسيطة خلال المتابعة بعد سنة من الجراحة يلاحظ تحسن حالة المشاش

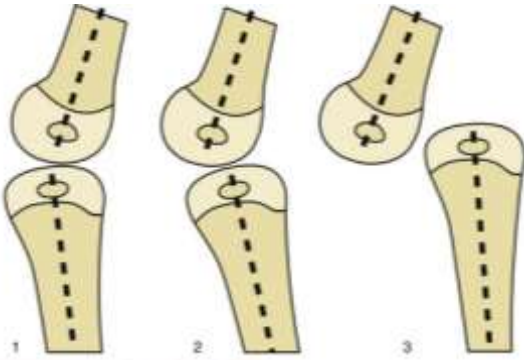
أصبح باستطاعة الطفل بعد مرور سنة على الجراحة عطف الركبتين بمقدار 90 درجة مع ثباتية جيدة، وصار قادراً على المشي دون مساعدة كما يبيّن الشكل (7)، مع بقاء ضعف عضلي متوسط الشدة ببسط الركبتين يمنعه من الانتقال من وضعية القرفصاء إلى الوقوف دون مساعدة اليدين.

المناقشة:

يعدّ خلع الركبة الخلقي تشوهاً نادراً تبلغ نسبة وقوعه 1.7/100000، أي ما يعادل 1% من نسبة وقوع خلع الورك الولادي، ويترافق أحياناً مع تشوهات أخرى مثل خلع

الصورة الشعاعية البسيطة مهمة لتشخيص درجة الإصابة وتحديدها، وتقسم إلى 3 درجات كما يبين الشكل (8)

1. فرط بسط
2. تحت خلع
3. خلع أمامي للظنوب على الفخذ¹.



الشكل (8): تصنيف خلع الركبة الخلقي

كما يفيد إجراء الإيكوغرافي عند الحامل في تشخيص الإصابة قبل الولادة، ووضع الإنذار بعدها من خلال توضيح التبدلات التليفية بالعضلة مربعة الرؤوس الفخذية والجراب فوق الداغصة، ومن ثمّ التوجه نحو العلاج الجراحي مباشرة⁸.

العلاج:

تتنوع الطرائق العلاجية المتاحة بحسب العمر وقت العلاج والتبدلات المرضية المشاهدة، وخبرة الجراح، وتقييمه للحالة أهم هذه الطرائق:

1. الرد مع سلسلة جبائر جبسية: ويستطب بعمر أقل من 3 أشهر مع الحصول على نتائج ممتازة في الحالات التي لا تترافق مع متلازمة وراثية، ويمكن استخدام حصار العصب الفخذي، أو حقن البوتكس ضمن العضلة مربعة الرؤوس الفخذية في الحالات التي لا ترتد بسهولة^{1,2,4,6,7,9,10,11}.

الورك الولادي DDH 70%، والقدم القفداء الروحاء CTEV 50%^{1,2,3}.

تتنوع التبدلات المرضية الملاحظة حسب شدة الحالة وتضم:

1. تليف العضلة مربعة الرؤوس الفخذية و تقاصرهما.
2. نقص تصنع الداغصة وانمحاء الجراب فوق الداغصة مع التصاقها على الفخذ.
3. توتر السبيل الحرقفي الظنبوبي وتقاصرهما.
4. انزياح أمامي لأوتار العضلات في الحفرة المأبضية مع السبيل الحرقفي الظنبوبي؛ ممّا يسهم بتعزيز القوة الباسطة المشوهة.

5. غياب الرباط المتصالب الأمامي أو تطاوله^{4,5}.

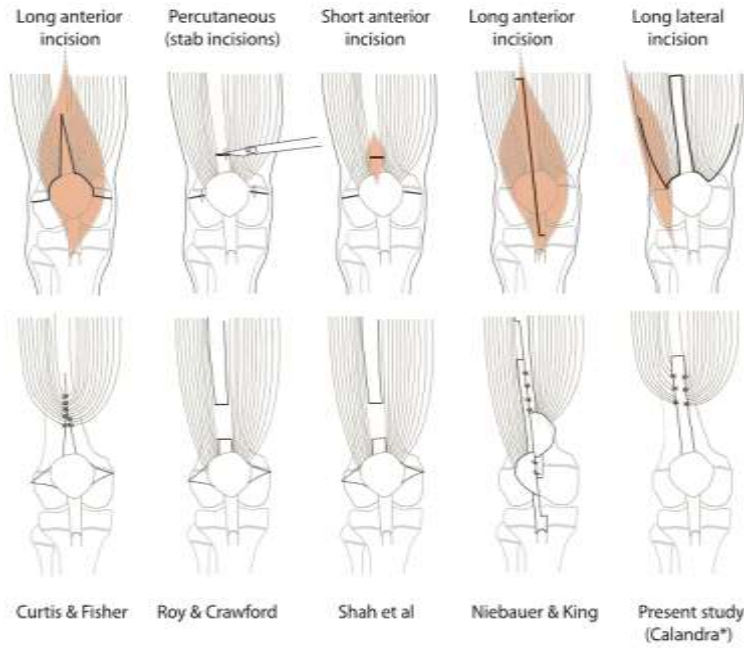
6. اقترحت عدة آليات مسؤولة عن الإمرضية: ^{6,5}

7. الآلية الأولى هي الآلية الميكانيكية التي تفترض أن وضعية الجنين المعيبة داخل الرحم خاصة حالة المجيء المقعدي أو قلة السائل الأمنيوسي هي السبب الذي يؤدي إلى انضغاط الجنين بوضعية فرط بسط الركبة؛ ممّا يفسر ترافق هذه الحالة مع تشوهات أخرى مثل DDH و CTEV ، وتكون عادة حسنة الإنذار وجيدة الاستجابة للعلاج المحافظ.

8. الآلية الثانية كما المتلازمات الوراثية المترافقة مع رخاوة الأربطة مثل متلازمة لارسن (Larsen) أو أهلردانلوس (Ehlers Danlos) أو بيلز (Beals) وتكون عادة ثنائية الجانب وتترافق مع غياب الرباط المتصالب تطاول، ومن ثمّ تميل للنكس بعد العلاج التقليدي⁷.

9. الآلية الثالثة وجود عدم التوازن في الشد العضلي تظهر في اعوجاج المفاصل أو الآفات العصبية كالقيلة السحائية النخاعية، وتكون عادة أحادية الجانب، وتترافق مع تليف العضلة مربعة الرؤوس الفخذية، وتقاصر أليافها، وتميل للصلابة بعد العلاج.

2. خزع العضلة مربعة الرأس الفخذية QR عبر الجلد أو عبر شق صغير: ويفيد في الحالات بالأعمار الصغيرة التي لا ترتد بسهولة^{1, 4, 10, 12}.
3. تصنيع العضلة مربعة الرأس الفخذية بتكنيك VY حسب كوريت وفيشر (Curtis & Fisher)، وهو الإجراء الكلاسيكي المتبع في علاج خلع الركبة الخلفي^{1, 4, 13, 15}.
4. تصنيع العضلة مربعة الرأس الفخذية المعدل ومنها تكنيك كالاندرنا المستخدم في دراستنا¹³.
5. تصنيع الرباط المتصالب الأمامي باستخدام السبيل الحرقفي الظنبوبي^{1, 5}.
6. تقصير عظم الفخذ 2-2.5 سم لتجنب رض العضلة مربعة الرأس الفخذية، فضلاً عن الحالات المترافقة مع خلع ورك ولادي لتسهيل رد الورك المرحلة نفسها⁵.



الشكل (9) مقارنة بين المقاربات المختلفة في تطويل العضلة مربعة الرأس الفخذية

الاستنتاج: تطويل العضلة مربعة الرأس الفخذية المعدل مع مراعاة خلع الركبة المهملة حالة نادرة صعبة العلاج وتبدي نتائج سيئة بالعادة¹⁷، ولكن يمكن علاجها بفاعلية باستخدام الاختلاطات الممكنة والصعوبات التي ستنجح بعد الجراحة في إعادة تأهيل العضلة الضامرة أصلاً.

References

1. Philip L. Wilson, Karl E. Rathjen. Disorders of the Knee. John Anthony Herring, MD. Tachdjian's Pediatric Orthopaedics from the Texas Scottish Rite Hospital for Children. 5th ed 2014 SAUNDERS ELSEVIER. Chapter 21 P682:687.
2. Chun-Chien Cheng, MD; Jih-Yang Ko1, MD. Early Reduction for Congenital Dislocation of the Knee within Twenty-four Hours of Birth. Chang Gung Med J Vol. 33 No. 3. May-June 2010
3. Jacobson K, Vopalecky F. Congenital dislocation of the knee. Acta Orthop Scand 1985; 56:1-7
4. Derek M. Kelly: Congenital Anomalies of the Lower Extremity. S. Terry Canale, MD & James H. Beaty, MD: Campbell's Operative Orthopaedics. 12th ed 2013 MOSBY ELSEVIER. Chapter 29, P1024:1025
5. Charles E. Johnston II .Congenital Knee Dislocation. Tolo, Vernon T.; Skaggs, David L. Master Techniques in Orthopaedic Surgery: Pediatrics, 1st Edition. Lippincott Williams & Wilkins 2008. Chapter 28, P325:338
6. S. Roth et al.: Bilateral Congenital Dislocation of the Knee with Ipsilateral Developmental Dysplasia of the Hip – Report of Three Patients, Coll. Antropol. 34 (2010) Suppl. 1: 299-305
7. Kaissi AA et al. The management of knee dislocation in a child with Larsen syndrome. CLINICS 2011 ;66 (7) :1295-1299
8. Rössig S1, Lazovic D, Rühmann O. Ultrasound imaging of congenital knee joint dislocation. Value in diagnosis and therapy. Ultraschall Med. 1998 Oct;19(5):234-40
9. Mukesh Tiwari, Nishith Sharma. Unilateral Congenital Knee and Hip Dislocation with Bilateral Clubfoot - A rare Packaging disorder. Journal of Orthopaedic Case Reports. 2013 April-June; 3(2): 21-24
10. Tarek Hassan Abdelaziz • Shady Samir. Congenital dislocation of the knee: a protocol for management based on degree of knee flexion. J Child Orthop (2011) 5:143-149
11. Kalawar Rosan Prasad Shah et al. CONGENITAL GENU RECURVATUM WITH DISLOCATION OF KNEE: A CASE REPORT Journal of Nobel Medical College (2011), Vol. N.1 68-70.
12. Shah NR1, Limpaphayom N, Dobbs MB. A minimally invasive treatment protocol for the congenital dislocation of the knee. J Pediatr Orthop. 2009 Oct-Nov; 29(7):720-5.
13. S. Tercier, H. Shah, B. Joseph. Quadricepsplasty for congenital dislocation of the knee and congenital quadriceps contracture. J Child Orthop (2012) 6:397-410
14. Alok Sud et al. Functional outcome following quadriceps tendon lengthening in congenital dislocation of the knee, with special reference to extensor weakness. Strat Traum Limb Recon (2009) 4:123-127
15. Burr H. Curtis, Robert L. Fisher. Congenital hyperextension with anterior subluxation of the knee surgical treatment and long-term observations. The journal of bone and joint surgery Vol 51-a. No. 2. March 1969
16. Kumar J, Dhammi IK, Jain AK. Neglected surgically intervened bilateral congenital dislocation of knee in an adolescent. Indian J Orthop 2014;48:96-99
17. Prabhakar Venkataramana, Shiva Naik. A neglected case of congenital dislocation of knee: Case report. Journal of Orthopaedics, Traumatology and Rehabilitation Vol-7. Issue-1. Jan-Apr 2014.

تاريخ ورود البحث إلى مجلة جامعة دمشق 2016/11/01.

تاريخ قبوله للنشر 2017/03/14.